Aus der Chirurgischen Universitätsklinik in Marburg/L.
(Direktor: Prof. Dr. R. Klapp)

Die Knochenlagerung

Inaugural-Dissertation

zur

Erlangung der Doktorwürde

der

Hohen Medizinischen Fakultät

der Philipps-Universität zu Marburg

vorgelegt von

EWALD HAARMANN
aus Witten-Ruhr

Marburg-Lahn
1933

Buchdruckerei Karl Euker

Angenommen von der Medizinischen Fakultät in Marburg
am 20. November 1933.

Gedruckt mit Genehmigung der Fakultät.
Referent: Prof. Dr. Klapp.

R. UNIV.
BIBLIOTHEEK
LEIDEN

Meinen lieben Eltern
in Dankbarkeit gewidmet.

Die Frage der Lagerung der Gliedmaßen, besonders die der unteren Extremitäten bei Frakturen oder Verletzungen der Gelenke und Weichteile ist schon seit vielen Jahren aktuell. Denn aus der Erkenntnis heraus, daß auch unsere heutigen Behandlungsresultate bei Frakturen, Gelenkerkrankungen und Weichteilverletzungen an den Gliedmaßen durchaus noch nicht immer dem Idealzustand entsprechen, zumal als sich die an das Heilergebnis gestellten Anforderungen mit dem Ausbau der Unfallversicherung und der sozialen Fürsorge ganz wesentlich erhöht haben, tauchen immer neue Behandlungsvorschläge auf. Die Belastung der öffentlichen Hand durch hohe Renten infolge mehr oder weniger funktionsuntüchtiger Gliedmaßen ist immer noch ganz gewaltig und tritt besonders dann leicht ein, wenn die Behandlung nicht in den Händen eines mit modernen Einrichtungen versehenen Arztes oder Krankenhauses lag. Da aber im allgemeinen der praktische Arzt weder die Fachkenntnis der Behandlungsmethoden noch die dazu gehörige Mittel besitzen kann, wird die Knochenbruchbehandlung mehr und mehr in die Hände der Krankenhäuser geraten. Im Interesse des praktischen Arztes wäre es daher höchst wünschenswert, in der Behandlung der Knochenbrüche in Zukunft wieder eine größere Rolle zu spielen. Aber auch ein großer Teil der Chirurgen ist mit der Entwicklung der verfeinerten Knochenbehandlung nicht rüstig mit voran geschritten. Daß die möglichst vollständige Wiederherstellung der Funktion das Ziel jeder Frakturbehandlung sein muß, besonders heute bei der allgemeinen wirtschaftlichen Notlage fast jedes Einzelnen, erscheint selbstverständlich. Gilt doch der Grundsatz: „Gesundheit ist besser als Rente." Die Wiederherstellung der normalen anatomischen und physiologischen Verhältnisse ist ein Hauptmittel zur Erreichung dieses Zweckes. Dazu sind eine ganze Reihe von Behandlungen, wie frühzeitige Bewegung, Massage usw. nötig. Die extremen Standpunkte, die das eine Mittel auf Kosten des anderen vernachlässigen, sind falsch. Zur erfolgreichen Behandlung einer Fraktur gehört, daß

die Fragmente gut reponiert und dann aber auch in der reponierten Stellung durch zweckentsprechende Lagerung gehalten werden, ohne daß dabei die Funktion der benachbarten Muskeln und Gelenke in Mitleidenschaft gezogen werden darf. Zweifellos wurden die Ergebnisse, die heute auf dem Gebiet der Knochenbruchbehandlung herausgearbeitet werden, früher nicht erreicht. Verkürzungen der Gliedmaßen, Steifigkeit der Gelenke, Muskelatrophie, Kallushypertrophie, Dekubitus usw. sind gegen frühere Jahrzehnte viel seltener geworden.

Dieses günstige Ergebnis ist nicht zuletzt auf die Entwicklung der Lagerungsmethoden zurückzuführen. Die Schienenverbände, die schon zur Zeit des Hippokrates gebraucht wurden, wurden auch bis in die Neuzeit, ja sogar manchmal bis in die neueste Zeit hinein monatelang zur Lagerung der Gliedmaßen angewandt. Heute bildet das Hauptanwendungsgebiet der Schienenlagerung fast nur noch die provisorische Ruhelagerung. Aber auch dazu verwendet man heute vielfach neben der Volkmannschen Schiene kleine Säckchen, mit Sand oder Spreu gefüllt, die sich den Umrissen des Gliedes in jeder Lage leicht anschmiegen und so das Gewicht desselben auf großen Flächen abfangen. Gegen alle Schienenlagerungen ist trotz guter Polsterung die einseitige Kompression der Unterfläche des Gliedes, das Plattliegen der Wade mit Zirkulationsstörungen in den gepreßten Weichteilen, die leicht zu lokalen Anämien, Dekubitusgeschwüren und Thrombose führen können, und das Auftreten des chronischen Lymphödems einzuwenden. Wiederholt ist es danach zur Thrombosierung der Wadenvarizen und zu Embolien gekommen. Um die Gefahr der Thrombose zu vermeiden, gab *Klapp* schon 1901 die Lagerung der unteren Extremitäten in einer Trikotschlauchschwebe an, die noch heute in der Marburger Klinik bei Extensionen frakturierter Oberschenkel gebraucht wird. Auch bei ihr wird jeder einseitige Druck vermieden und das Gewicht auf die halbe Zirkumferenz des Gliedes gleichmäßig verteilt. Dieser Tatsache suchte auch der 1852 durch den holländischen Militärarzt *Matthysen* eingeführte Gipsverband gerecht zu werden. Dadurch, daß sich der Gipsverband genau der Form des umschlossenen Gliedes anschmiegt, genügt er nach gelungener Reposition dem Prinzip der Retention im Sinne der

Erhaltung der Form theoretisch im allgemeinen. Seine sofort schmerzstillende Wirkung, die relative Einfachheit seiner Technik, seine fast völlige Immobilisierung und manche andere Vorteile verhalfen ihm bald dazu, die gesamte Frakturbehandlung zu beherrschen. Auch heute hat er noch eine nicht geringe Bedeutung. Aber die Tatsache, daß der Gipsverband nur der Wiederherstellung der Form, nicht der Funktion dient, ja sogar schwere Gefahren für die Muskulatur und Weichteile und schwere Beeinträchtigung der Gelenkfunktionen heraufbeschwört, ließ sein Anwendungsbereich einschränken. Bei ihm ist die direkte Kontrolle der Frakturstelle und der Weichteile ausgeschlossen und sowohl beim gepolsterten wie beim ungepolsterten Verband können Zirkulationsbehinderungen und Drucknekrosen auftreten. Bei komplizierten Frakturen muß in die Gipshülse ein Fenster zur Beobachtung der Wunde geschnitten werden, aber dann droht das gefürchtete Fensteroedem. Deshalb ist eine gründliche Beherrschung der Gipstechnik unbedingt erforderlich. Da der zirkuläre Gipsverband aus all diesen Gründen der modernen Knochenbruchbehandlung nicht immer gerecht wird, mußte er sich die Konkurrenz der modernen Extensionsverbände gefallen lassen. Aber ganz wird man ihn, sei es gepolstert oder ungepolstert, wie ihn *Böhler* vor allem heute wieder empfiehlt, nicht missen können, so z. B. bei der Behandlung der Radiusbrüche, der Knöchelbrüche, der isolierten Tibiafrakturen ohne Dislokation und der anderen Unterschenkelfrakturen nach mehrwöchigen Extensionsverbänden mit Draht. Vor allem wird man ihn auch bei älteren Patienten, die man zur Verhütung besonderer Komplikationen möglichst früh aus dem Bett heraussetzen will, immer wieder anlegen. In vielen Fällen leistet statt des zirkulären Gipsverbandes bei Immobilisierung der Fragmente die schalenförmig angelegte Gipslongette viel Gutes. So wird auch in der Marburger Klinik von Gipsschalen vor allem Gebrauch gemacht, wenn die Frakturen beinahe fest sind und Massage der Muskulatur, Beklopfen der Fragmente zur Steigerung der Kallusbildung stattfinden sollen.

Eine wichtige Rolle in der Lagerung frakturierter oder erkrankter Gliedmaßen spielten immer die Lagerungsapparate. Der älteste ist die einfach geneigte Beinlade nach *Petit*. Nicht nur

für die Retraktionsgefahr der Muskulatur und für Wiederkehr ihrer Funktionen auch für die Gelenke ist die Semiflexionsstellung am günstigsten, da in diesen Stellungen auch die Gelenkkapseln und Bänder entspannt sind *(Zuppinger)*. So hat denn die von *Braun* während des Weltkrieges nach diesem Prinzip konstruierte Leerschiene für die Behandlung der unteren Extremitäten eine ganz besondere Bedeutung erlangt. Es handelt sich bei ihr um ein Gestell aus Rundeisen, das durch Bespannung mit Stoffbinden, am besten mit Trikotbinden, in eine Lagerungsschiene umgewandelt wird. Neben der Semiflexionsstellung kann hier durch entsprechende Bespannung jede Stelle des Gliedes ausgespart werden, wodurch dann eine örtliche Besichtigung und Behandlung dieser Stelle möglich ist, ohne daß Lagerung und Fixation des Gliedes aufgehoben zu werden brauchten. Das aber ist von großer Bedeutung, nicht nur bei der Behandlung von Frakturen, sondern auch bei jeder operativen oder traumatischen Verletzung, oder infektiösen Erkrankung an den Gliedern. Die offene Wundbehandlung, die sich im Kriege wieder mehr durchsetzte, fand in den Leerschienen eine große Unterstützung. Das Wundsekret, das bisher in eng anliegenden Verbänden aufgefangen wurde, und durch Zersetzung immer sehr übel roch, konnte jetzt in untergestellte Schalen langsam abfließen und wurde schnell geruchlos. Mit dem Aufhängen des Fußes an den Fußbügel und der elastischen Lagerung des Beines auf Stoffbinden ist der Fersendekubitus aus den chirurgischen Krankensälen restlos verschwunden.

Mit der Einführung der Extensionsbehandlung der Frakturen ist die *Braun*sche Schiene vielfach modifiziert worden. Die Extension ist ein sicheres Verfahren, welches ermöglicht, den kontrahierenden, eine Verschiebung erstrebenden Kräften in genügender Weise solange entgegen zu wirken, bis eine knöcherne Vereinigung erfolgt ist. Dabei handelt es sich nicht nur um Ausübung von ständigem Längszug, sondern auch um andauernden Ausgleich von seitlichen Verschiebungen. Durch kleine aktive Muskulaturaktionen während der Extensionslagerung lassen sich schon alle angeführten Schädigungen der starren Lagerungsmethoden fast völlig vermeiden. *Zuppinger* hat wohl zuerst auf die Wichtigkeit der Muskelentspannung bei der Ex-

tensionsbehandlung der Frakturen aufmerksam gemacht und diese durch die Semiflexionslage der an den frakturierten Knochen anstoßenden Gelenke bewerkstelligt, wodurch die bei der *Bardenheuer*schen Heftpflasterextension notwendigen Gewichte bedeutend verringert werden konnten. In enger Anlehnung an das *Zuppinger*sche Verfahren steht die Hängemattenextension von *Henschen* und das Extensionsverfahren von *Hennequin*. Weiter sind hier die Lagerungsschienen von *Ziegler*, *Matti* und viele Konstruktionen aus dem Weltkriege z. B. die von *Ansinn* zu nennen. Diese Lagerungsmethoden erfüllen zwar ihre Aufgabe befriedigend, stellen aber doch für die allgemeine Einführung viel zu komplizierte Lageapparate dar, wie z. B. bei der *Ansinn*schen Methode. Den größten Fortschritt für die Dauerzugbehandlung brachte dann das Verfahren der unmittelbar am Knochen angreifenden Extensionen nach *Codivilla* und *Steinmann*, die Nagelextension. Denn erst durch sie wurde die einwandfreie Verwendung starker Zugkräfte ermöglicht, wie sie z. B. fast regelmäßig bei Oberschenkelfrakturen notwendig sind. Dann ermöglichte die Nagelextension den Dauerzug an vielen Stellen, wo Klebeverbände garnicht anzubringen sind. Fast denselben Dienst leistet die während des Krieges stark propagierte *Schmerz*sche und *Reh*sche Klammer. Auch sie üben den Längszug direkt am Knochen aus.

Schon im Balkankriege 1912/13 hat *Klapp* in Ermangelung von Nagelextensionsapparaten zum erstenmal die Drahtextension am Fersenbein angewandt. Aus diesem Schritt hat sich dann infolge der gegebenen Vorteile eine neue selbständige Methode in der Weiterführung und Ausdehnung der unmittelbaren Knochenextensionen entwickelt. Der größte Vorzug dieser Methode ist die unbeschränkt lange mögliche Verwendung des Drahtzuges, während die Nägel und Zangen nach 3–4 Wochen entfernt werden mußten. Bei besonders gearteten Fällen blieb in der Marburger Klinik der Draht 7 Monate lang liegen. Vor allen Dingen ist der Anwendungsbereich der Drahtextensionen über den der Nagelextension weit hinausgewachsen. Denn dem Draht stehen gegenüber dem starren Nagel ganz andere Verwendungsmöglichkeiten offen. Die Idee des *Fabricius Hildanus* aus dem Jahre 1629, den Zug an dem gebrochenen peripheren Gliedabschnitt durch einen entsprechenden Gegenzug zu verstärken,

wurde auch mit in die Behandlung der Nagel- und weiter in die der Drahtextension übernommen. Hier ist sie durch *Block* und *Klapp* vor allem in Form der „Distraktion" praktisch verwendbar geworden. Dabei ist sie besonders für die Unterschenkelfraktur, aber auch für andere Körpergebiete (Vorderarme und Oberschenkel) ausgebaut worden. Die Distraktion der Knochenfragmente geschieht bei den hierzu herausgearbeiteten Distraktionsapparaten durch Schraubenkraft, wodurch eine bessere Fixierung der Bruchstücke gegenüber der einfachen Extension erzielt wird. Bei dem *Klapp*'schen Distraktionsapparat, der in der Marburger Klinik gebraucht wird, handelt es sich um zwei Distraktionsbügel, die sich durch ein Zahnradsystem schrittweise im Sinne der Distraktion bezw. Kompression bewegen lassen. Die halbrunden Drahtspannbügel sind beweglich (Rotation um die Längsachse, Abduktion und Adduktion der Bruchstücke) im Distraktionsapparat befestigt. Dadurch können alle in Betracht kommenden Korrekturen leicht vorgenommen und erhalten werden. Durch diesen bis ins kleinste durchdachten, mit feinmechanischer Präzisionstechnik arbeitenden und doch ziemlich einfachen Apparat können die schwersten Dislokationen beseitigt werden. Zur Technik der Drahtdurchführung noch ein kurzer Hinweis. Da es insbesondere bei den dünnen Knochen der kindlichen Patienten auf eine ganz exakt sichere Führung des Drahtes bei der Durchbohrung des Knochen ankommt, hat *Klapp* einen sehr zweckmäßigen Bohrstachel angegeben. Es ist das eine Kanüle, die mit einem Griff versehen ist und eine dem Draht entsprechende Lichtung hat. Von all den für die Führung des Drahtes angegebenen, zum Teil sehr komplizierten und doch unsicheren Instrumenten ist dies das Einfachste und Zuverläßigste. Mit dem Bohrstachel wird an der vorgesehenen Stelle der Knochen angetastet, worauf die Durchführung des Drahtes in der gewünschten Richtung mit Leichtigkeit vonstatten geht.

Die freischwebende Lagerung der erkrankten Gliedmaßen ermöglicht ohne Schwierigkeiten Röntgenkontrollaufnahmen, evtl. einwandfreie Wundbehandlung, und das Anlegen von gut sitzenden Gipsverbänden bei völlig fixierten Fragmenten. Bewegungsübungen und Massagen können jederzeit ohne Rücksicht

auf die Stellung der Fragmente ausgeführt werden. Wohl tritt durch die freischwebende Aufhängung der Gliedmaßen auf die Dauer eine Verlagerung der Weichteile dem Schwerpunkte nach ein. Das wertvollste aber an der Technik der Lagerung der unteren Extremitäten im Distraktionsapparat ist die Möglichkeit, dauernd das ganze Glied zu übersehen. Kein Druck, keine Stauung tritt auf, keine Entzündung bei komplizierten durch anaerobe Infektionen bedrohte Frakturen wird übersehen; dabei sind therapeutische Maßnahmen bei offenen infizierten Brüchen bei unverrückbar feststehenden Frakturen jederzeit möglich. So stellen denn wohl die Drahtdistraktionsapparate, die bisher vollkommenste Lösung der Extension und Lagerung der Knochenbrüche dar. Bei richtiger Ausführung hinterläßt der Drahtzug oder die Drahtlagerung an Knochen und Weichteilen keine auffälligen Spuren. Die Infektionsgefahr ist bei der Durchführung des Drahtes durch Weichteile und Knochen nicht größer, als bei jedem anderen aseptischen Eingriff. Eine Infektion des Knochenbohrkanals ist nur bei ungenügender seitlicher Fixation des Gliedes auf dem Draht zu fürchten. Sie wird aber mit Sicherheit vermieden, wenn der Raum zwischen Glied und Drahtspannbügel durch radiär eingeschnittene sterile Filztaler *(Klapp)* ausgefüllt wird. Knochennekrosen, Abstoßung von Sequestern und langdauernde Fistelbildung sind bei den Drahtzügen etwas Unbekanntes. Im Schrifttum bekanntgewordene Osteomyelitis oder phlegmonöse Prozesse, die vom Bohrkanal ausgingen sind immer auf Fehler in der Technik zurückzuführen. Die Schuld liegt immer in exogenen Faktoren, vor allem in der Möglichkeit des Verrutschens des Gliedabschnittes auf dem gespannten Extensionsdraht. Auffallend ist immer wieder und wird von den Patienten als besonders angenehm bei der Distraktion empfunden die völlige Schmerzlosigkeit des Verfahrens. Bei Befolgung der vorschriftsmäßigen Technik, bei richtiger Lagerung des Gliedes, das niemals rutschen darf, treten Schmerzen so gut wie niemals auf. Das schmerzempfindliche Periost ist nicht wie bei anderen Extensionsverfahren an der Drahtextension bzw. Drahtlagerung beteiligt. Dagegen bedeuten Schmerzen immer eine Komplikation, die bei genauer Kenntnis des Ver-

fahrens immer zu vermeiden ist. Bleibt der Bohrkanal, wie bei weitem in den meisten Fällen, ohne jede Reaktion, so kann der eingelegte Draht im Gegensatz zu dem *Steinmann*schen Nagel oder der *Schmerz*schen Klammer praktisch unbeschränkte Zeit mit ständiger Belastung liegen bleiben. Ein Einschneiden oder Wandern des belasteten Drahtes im Knochen ist außer bei Infektionen praktisch ausgeschlossen. Ein Angefressenwerden des *Krupp*schen V 2 A-Drahtes, seitens der Körpersäfte, wie er regelmäßig in der Marburger Klinik verwandt wird, kommt während der Dauer der Behandlung kaum einmal vor. Nur sehr selten wird das Zerreißen desselben einmal bei der Spannung des Drahtes im Bügel beobachtet, wenn die Struktur des Drahtes in seinem Innern Fehler aufweist.

Das Hauptanwendungsgebiet der Knochenlagerung bzw. der Drahtextension sind neben dem supracondylären und den Unterarmbrüchen die Frakturen und Verletzungen der Unterschenkel. Als besonders brauchbar haben sich hier die Distraktionsapparate nach *Block* und *Klapp* gezeigt. Bei dem *Klapp*schen Apparat ist besonders auf genau achsengerechten Zug geachtet. Es wird deshalb hier der Draht im Gegensatz zu den anderen Apparaten nicht durch die tuberositas tibiae, sondern durch die Mitte des Tibiakopfes und durch den Calcaneus in Verlängerung der Unterschenkelachse gebohrt. Manchmal muß man aber, wenn ein Knochenfragment der Distraktion nicht folgt, und infolge der vollständigen Muskelentspannung nach unten absinkt, es mit der Durchbohrung eines dritten oder vierten Drahtes in der Nähe der Fraktur in seine anatomische Stellung hineinbringen. Durch diese, man möchte sagen, rein konservative, feinmechanische Methode ist die blutige Reposition und Fixierung der Knochenfragmente durch *Lane*sche Platten usw. unnötig geworden. Dagegen wird bei der Drahtbehandlung die Zeit zur Konsolidation der Fragmente durch anfänglich sehr geringe Kallusbildung verlängert, da der Kallusbildung bei ideal gestellten Fragmenten anscheinend der nötige kräftige Anstoß fehlt. Auffallend ist die schnelle Abschwellung der Glieder, die in Knochenlagerung gelegt werden.

Daß sich dann nach erfolgter Lagerung und Fixierung der Fragmente durch Drähte bei komplizierten Frakturen viel leichter

Operationen, wie Wundexcision, Hautlappen- und Knochentransplantationen ohne Bolzung usw. vornehmen lassen, mögen einige Fälle zeigen:

Zuerst wurde eine Knochentransplantation unter Knochenlagerung der Fragmente vorgenommen bei einem 17 Jahre alten Mädchen, das aus der dritten Etage aus dem Fenster gesprungen war und sich dabei eine sehr schwere komplizierte Fraktur der linken Tibia und Fibula zugezogen hatte. Das Röntgenbild zeigt vier Querfinger über dem Malleolus externus eine Querfraktur der Fibula. Das distale Fragment ist nach außen und lateral abgewichen. Das untere Drittel der Tibia ist in der Längsrichtung

Abb. 1.

Abb. 2.

bis in das Sprunggelenk hinein gespalten. Ein etwa 4 cm langer Knochensplitter ist völlig dislociert hinter dem Sprunggelenk und neben dem Calcaneus bis in die Weichteile der Ferse zu sehen. Zunächst wurde in Äthernarkose nach der primären Wundexcision nach *Friederich* der völlig dislocierte, in Wirklichkeit 8 cm lange und vom Periost völlig entblößte Knochensplitter extrahiert. Nach Umspritzung des gesamten Wundgebietes mit Rivanol erfolgte Hautnaht. Dann wurde der *Klapp*sche Distraktionsapparat angelegt und die Fragmente durch vier Drähte in guter Stellung fixiert. Nach etwa fünf Wochen ist auf dem Röntgenkontrollbild von einer Kallusbildung so gut wie nichts zu sehen. Ein Knochendefekt am Schienbein in einer Länge von $3^1/_2$ cm wird daher durch ein entsprechend langes Periostknochenstück aus dem anderen Schienbein durch lose Einlagerung in den Defekt behoben. Das Röntgenkontrollbild bestätigt jetzt eine gute Stellung der Fragmente zueinander (Abb. 1). Der Distraktionsapparat selbst wird dauernd gut vertragen und nach acht Wochen wurde dann ein zirkulärer gepolsterter Gipsverband bei liegenden Drähten angelegt. – Es gelang in diesem Falle, der früher sicher primär amputiert worden wäre, wie auch in dem folgenden Fall, in ähnlicher Weise wie bei den Unterkieferplastiken nach zahnärztlicher Schienung der Fragmente, wobei einfach entgegen früherer Methoden ein Periostknochenspan noch körperwarm ohne jede Bolzung und andere Bearbeitung in gebildete Periosttaschen gelegt wird, bei liegender Drahtextension und vollkommen fixierten Knochen eine Defektüberbrückung vorzunehmen, die zu knöcherner Vereinigung und schließlich zu gutem Endresultat führte.

Bei dem nächsten Fall handelt es sich um eine 59 jährige Patientin, die beim Sturz vom Heuboden eine schwere Impressionsfraktur des Tibiakopfes, mit einem Fibulabruch. Das Röntgenbild zeigt eine schräg verlaufende Fraktur des Tibiakopfes, medial etwa zwei Querfinger distal vom Gelenkspalt beginnend nach lateral oben ins Gelenk hineinlaufend. Starke Kompressionen des lateralen Condylus, daneben Fraktur der Fibula im Bereich des Capitulum. Es werden dann in Äthernarkose ein Draht etwa handbreit oberhalb des Gelenkspaltes quer durch den Femur und ein zweiter Draht parallel dazu durch das distale Ende der Fibula gebohrt und so in den *Klapp*schen Distraktionsapparat eingespannt.

Der übrige Fuß wird in einer Trikotschlauchschwebe gelagert. Die Knochenlagerung wird auch hier seitens der Patientin dauernd gut vertragen. Da aber das Röntgenkontrollbild neben einer seitlich guten Stellung der Fragmente auf der dorsoventralen Aufnahme noch ein starkes Absinken der hinteren lateralen Gelenkfläche zeigt, wird nach vierzehn Tagen bei liegendem Distraktionsapparat der abgesunkene Gelenkteil nach dem Vorgang von *Lexer* durch Meißelung gehoben und der Spaltwinkel durch ein entsprechend großes Periostknochenstück der anderen Tibia durch lose Einlagerung ausgefüllt. Die Röntgenkontrollaufnahmen zeigen jetzt eine relativ gute Stellung der Fragmente (Abb. 2). Nach weiteren acht Wochen wird der Distraktionsapparat entfernt und eine geringe Valgus- und Beugestellung im linken Kniegelenk durch einen Beckengipsverband, der sich bis zu den Zehen erstreckt, ausgeglichen, sodaß nach weiteren vier Wochen die Patientin zum erstenmal aufstehen kann. Die aktive Beugung des frakturierten Kniegelenkes betrug zu diesem Zeitpunkt 135° und die Streckung 160°.

Die folgenden Fälle berichten über Knochenlagerungen der unteren Extremitäten, ohne daß eine Fraktur der Knochen vorlag. Es handelt sich hier lediglich um Erkrankungen und Verletzungen der Gelenke bezw. der Weichteile, die auf der Rückseite des Beines lagen, und bei denen die Gliedlast bei gewöhnlicher Lagerung auf die Wunde drückt und durch das Gegenpressen der Verbandstoffe ein freies Ablaufen des Wundsekretes verhindert wird.

Im ersten Fall von Drahtlagerung ohne Knochenbruch handelt es sich neben geringfügigen Brandwunden am ganzen Körper um eine schwere Starkstromverbrennung der linken Kniekehle und Wade. Entgegen der üblichen konservativen Behandlung der Starkstromverbrennungen wurden hier sogleich die verbrannten Weichteile weitgehendst herausgeschnitten. Das linke Bein wurde auf Cramerschienen gelagert, die über den Wunden ausgebogen wurden, so daß die Luft freien Zutritt zu den Wunden hatte. Im Laufe der nächsten Tage trat aber wiederholt unter profuser Eiterung eine Menge neuer bis handtellergroße Weichteilnekrosen um und in den Wunden auf, so daß der N. peroneus 3—4 cm lang völlig frei in der Kniekehle

liegt. Die beiden hinteren Rezessus' des Kniegelenkes wurden bald infiziert und entleerten große Mengen Eiter. Im Kniegelenk bildete sich ein Empyem aus. Wegen dieses Zustandes wurde eine Knochenlagerung mit Drahtdurchbohrung durch den Tibiakopf und die Metatarsalknochen bei horizontaler Aufhängung

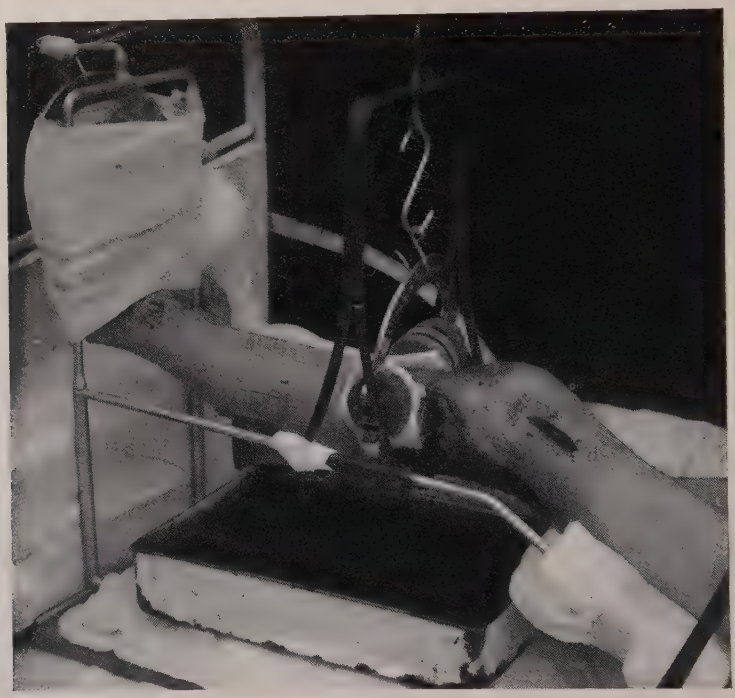

Abb. 3.

des Unterschenkels in einer *Braun*schen Schiene vorgenommen (Abb. 3). Der obere Rezessus wurde durch zwei Incisionen gespalten und durch sie eine Gummilasche durchgezogen. Schon nach wenigen Tagen war das Kniegelenksempyen verschwunden. Die Wunden begannen bald zu granulieren und überhäuteten sich nach *Thiersch*scher Transplantation und *Braun*scher Pfropfung schnell. Nach zehnwöchiger Liegezeit wurde die Knochenlagerung aufgegeben. Dieses wider Erwarten günstige Ergebnis ist bei dem schweren Fall, der sonst auch zur Amputation des Oberschenkels geführt hätte, zweifelsohne der freischwebenden Knochenlagerung zu verdanken.

Durch diesen Erfolg ermutigt, führte *Klapp* noch bei einigen anderen Fällen von Kniegelenksempyem die Knochenlagerung mit gleich gutem Ergebnis durch. So bei einem elfjährigen Jungen, der im Anschluß an eine akute Osteomyelitis des rechten planum propliteum ein schweres Kniegelenksempyem bekam. Nach Knochenlagerung im *Klapp*schen Distraktionsapparat (Drahtdistraktion zwischen oberem Tibiadrittel und Calcaneus) wurde der obere und hintere Rezessus an beiden Seiten eröffnet und eine Gummilasche eingelegt. Der Eiter floß jetzt in den nächsten Tagen fast völlig unbehindert ab. Ein sich bildender Abscess wurde nochmal incidiert und eine aufgetretene Subluxation der Tibia nach hinten beseitigt. Dann wurde der Distraktionsapparat durch einen Beckengipsverband ersetzt, worauf die Incisionsstellen langsam zugranulierten.

Ein anderer Fall mit Knochenlagerung war bei einer 27 Jahre alten Frau, die mit dem linken Fuß in eine Mähmaschine geraten war und sich dabei eine Verletzung der Achillessehne zugezogen hatte. Nach vier Monate langer Behandlung durch den Hausarzt wurde die Patientin mit einer Spitzfußstellung des linken Fußes im Winkel von 135° und einer alten, noch nicht völlig verheilten Schnittwunde über der linken Achillessehne eingeliefert. Aktive und passive Dorsalflexion waren nicht ausführbar. Die anderen Bewegungen im linken Fußgelenk konnten nur andeutungsweise ausgeführt werden. Um die verkürzte Achillessehne zu dehnen, wurde durch das proximale Tibiaende und parallel dazu durch die Pars posterior des Calcaneus quer ein Draht gebohrt und so der linke Unterschenkel in den *Klapp*schen Distraktionsapparat eingespannt. Es gelang sofort durch Distraktion ohne Schwierigkeit, den Spitzfuß bis auf eine Fußwinkelstellung von 100° zu korrigieren. Auch hier wurde der Distraktionsapparat während der nächsten sechs Wochen seitens der Patientin gut vertragen und dann entfernt, um durch einen Gipsverband ersetzt zu werden. Zu diesem Zeitpunkt konnte die Patientin bereits eine Dorsalflexion von 90° und eine Plantarflexion von 120° im linken Fußgelenk ausführen.

Dann wurde die Knochenlagerung weitgehendst ausgeführt bei einem 23 Jahre alten Patienten, der von einem Transmissionsriemen erfaßt und mitgerissen wurde. Er zog sich dabei neben

ausgedehnten Hautabschürfungen und Hämatomen an der rechten Körperhälfte schwere Verletzungen beider Unterschenkel zu. Der rechte Unterschenkel zeigte besonders an der medialen Seite lange Quetsch-, Riß- und Platzwunden, die fast bis an die Fußsohle reichten. Das Fußgelenk selbst ist weit geöffnet. Tibia und Fibula sind in der Knöchelgegend so gesplittert, daß bei der sofort vorgenommenen Wundversorgung das völlig losgelöste Tibiastück exstirpiert werden mußte, da eine genügende Reposition dieses Fragmentes kaum in Frage kommen konnte. Am linken Unterschenkel bestanden sowohl auf der Vorder- wie auf der Rückfläche mehrere tiefgehende Weichteilwunden. Der M. tibialis ant. war fast völlig zerquetscht. Auch hier nach primärer Wundexcision und Versorgung vorläufige Lagerung auf *Volkmann*scher Schiene. Schon zwei Tage später mußten sämtliche Wunden wieder weit geöffnet werden, da sich ausgedehnte Oedeme und Hautnekrosen eingestellt hatten. — Der

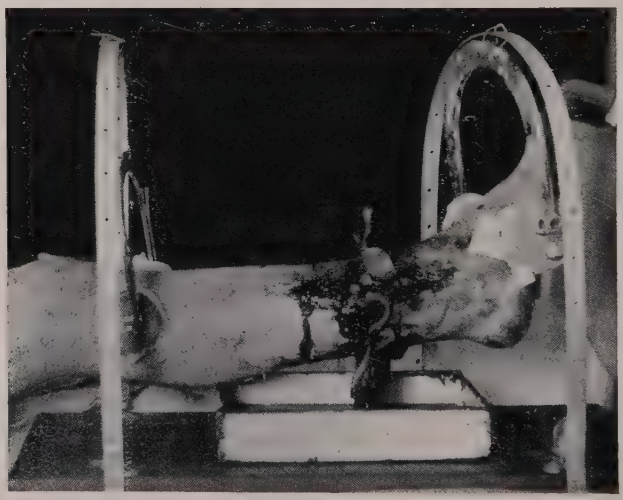

Abb. 4.

linke Unterschenkel mußte dann wegen beginnender Gangraen im Bereich der oberen Tibia amputiert werden. Die Hauptwunde über dem Amputationsstumpf wurde wegen der bestehenden Infektionsgefahr nicht vernäht, sondern völlig offen

gelassen. — Der rechte Unterschenkel wurde dann in Drahtsuspension gelagert (ein Draht durch den Tibiakopf, ein zweiter durch den Mittelfußknochen, da im Bereich des Calcaneus die Haut stark infiziert war, und später schließlich noch ein dritter Draht oberhalb der Fraktur durch die Tibia, um ein Sinken des Knochenfragmentes nach unten zu vermeiden) (Abb. 4). Die für einen späteren Zeitpunkt vorgesehene Distraktion der Fragmente konnte jedoch nicht durchgeführt werden, da sie vom Patienten, der sehr empfindlich geworden war, als sehr unangenehm und schmerzhaft empfunden wurde. Durch Einlagerung mehrerer Gummistreifen in die Wunde wurde dem Wundsekret dauernder Abfluß möglich gemacht. Aber trotzdem schritt die

Abb. 5.

Infektion in den nächsten Tagen weiter zehenwärts fort und erst nach Berieselung der Wunden mit Kochsalzlösung und Injektionen von Deutschem Anaërobenserum begann der rechte Fuß langsam abzuschwellen. — Die Wundberieselung wurde auch am linken Amputationsstumpf vorgenommen und dieser dann am Tibiastumpf auf Draht gelagert (Abb. 5). Da am Beinstumpf sowohl der hintere als auch der vordere Hautlappen erheblich zu schrumpfen begann, wurden mehrere Drahtextensionen durch die Haut gelegt und dieselben nach fußwärts gezogen. Nach vierzehn Tagen wurde dann eine Hautlappen-

plastik mit hinterem Visierlappen vorgenommen. Die Knochenlagerung des Tibiastumpfes wurde, da die Wunde fast gänzlich geschlossen war, nach drei Monaten entfernt. Das Kniegelenk war zu diesem Zeitpunkt gut beweglich. — Der rechte Unterschenkel heilte nach *Braun*scher Epithelpfropfung langsam zu, so daß nach fast zwanzigwöchiger Liegezeit die Knochenlagerungsdrähte auch hier entfernt werden konnten. Inzwischen wurden mehrere ähnlicher Fälle mit gleich gutem Erfolge in Knochenlagerung behandelt. Wir fürchten uns so nicht mehr vor bestehenden Wundinfektionen und es wurde in keinem einzigen Falle eine Vereiterung des Knochenkanales oder der Weichteile durch die Drahtanlegung gesehen.

Endlich wurde die Knochenlagerung im *Klapp*schen Distraktionsapparat noch erfolgreich angewandt bei einem sehr großen Unterschenkelgeschwür während der *Thiersch*schen Transplantation und ihrer Anheilung.

Auch für die Orthopädie hat die Marburger Chirurgische Klinik neuerdings die Drahtzugbehandlung durch ihre meistens auf langsame und gewebsschonende Weise mögliche Korrektur pathologischer Stellungen der Knochen ausgearbeitet. So wurde in vielen Fällen der Drahtzug, sei es allein oder mit Gegenzug, angewandt als Vor- oder Nachbehandlung bei Gelenkmobilisationen, rachitischen Verkrümmungen, nach Osteotomien, bei Verlängerungen von Zwergen, bei Hüftkontrakturen und Ancylosen infolge koxitischer Erkrankungen im Kindesalter und vor allem bei Mißbildung der Füße. Auch hier ist die Extensionsbehandlung verbunden mit Querzügen dem Gipsverband mit seiner großen Decubitus- und Einschnürungsgefahr weit überlegen. Neben der offenen Wundbehandlung nach orthopädischen Operationen kann hier durch langsame Vergrößerung der Längszüge und durch mannigfaltige Querzüge die Form und Stellung des Fußes äußerlich den anatomischen Verhältnissen angepaßt werden.

So wurde zum Beispiel in der Marburger Klinik die Drahtextension und Lagerung bei einem 17jährigen jungen Mann mit einem nach der Kinderlähmung entstandenen, rechtsseitigen Klumpfuß und linksseitigen Hackenfuß vorgenommen (Abb. 6). Da das Redressement beider Füße durch anfängliche Gipsver-

verbände nicht voll gelang, wurden an beiden Füßen Keilosteotomien ausgeführt. (Am rechten Fuß aus dem Mittelfuß, Basis nach lateral oben, und aus dem Talus mit lateraler Basis. Am linken Fuß aus dem Os naviculare mit Basis nach oben und bogenförmige Osteotomie aus dem Calcaneushals). Am

Abb. 6.

Abb. 7.

rechten Fuß wurde ein Unterschenkelgipsverband in Korrekturstellung angelegt, während der linke zur Formkorrektur in Drahtkompression gelegt wurde. Ein Draht wurde hier durch das distale Calcaneusfragment, ein zweiter durch den Vorfuß kurz unterhalb der Metatarsalköpfchen und ein dritter durch die Tibia etwas unterhalb der Tuberositas tibiae gebohrt und so der ganze Fuß in den *Klapp*schen Distraktionsapparat eingespannt. (Abb. 8). Bei dem Versuch, die Steilstellung der Ferse durch Kompression abzuflachen, knickte der ganze Fuß in Dorsalflexion nach oben um. Deshalb wurde ein weiterer Draht im unteren Drittel der

Tibia eingelegt, der über einen Bügel den Unterschenkel nach oben ziehen mußte. Durch diese Fixation des ganzen Unterschenkels gelang es, die Ferse unter ziemlich starker Spannung im Sinne der Kontraktion zu bringen. An dem Vorfußbügel wurden dann noch Quengelzüge im Sinne der Dorsalflexion vorgesehen. Im Laufe der nächsten Tage wurde dann durch



Abb. 8.

dauerndes Nachquengeln am Vorfuß und Großzehe eine relativ gute Form und Stellung des ganzen Fußes erreicht, so daß nach kaum vier Wochen die Knochenlagerung wieder aufgegeben werden konnte. Die Operationswunden waren primär verheilt, so daß jetzt an beiden Unterschenkeln Gipsverbände angelegt wurden. Am Ende der Behandlung war die Hacken-Hohlfuß-stellung des linken Fußes vollkommen beseitigt. (Abb. 7).

Dann wurde die Knochenlagerung angewandt bei einem elf Jahre alten Mädchen, das neben einer spastischen Hemiplegie einen linksseitigen angeborenen Spitz-Klump-Hohlfuß hatte.

Der Unterschenkel wurde mit je einem Draht durch die Tibia, durch den Calcaneus und durch den Vorfuß in dem *Klapp*schen Distraktionsapparat gelagert. (Abb. 9). Es gelang so, eine gute Korrektion des Spitzfußes, wobei sich allerdings die Achillessehne drahthart anspannte. Durch Anbringung eines Quengels an beiden Seiten des Vorfußbügels ließ sich dann der äußere



Abb. 9.

Fußrand beinahe bis 90^0 hochquengeln, während der innere Fußrand vorerst noch etwas zurückbleibt. Durch weiteres Quengeln, das dann auch an den Zehen vorgenommen wird, wurde in den nächsten vierzehn Tagen eine annähernd den anatomischen Verhältnissen angepaßte Stellung des Fußes erreicht, so daß der Distraktionsapparat durch einen Gehgipsverband abgelöst werden konnte.

Nicht ganz so schwierig war die Behandlung eines rechtsseitigen Spitzfußes bei einem 17jährigen jungen Mann, bei dem unmittelbar vorher in der Marburger Klinik mehrere Hautdefekte nach Osteomyelitis am rechten Unterschenkel durch Brücken-

lappentransplantation zur Ausheilung gekommen waren. Auch hier wurde der Unterschenkel im *Klapp*schen Distraktionsapparat (je ein Draht durch Tibiakopf und Calcaneus) eingespannt und durch Hochquengeln des Vorfußes der Spitzfuß in guter Stellung beseitigt. (Abb. 10). Auch hier wurde dann noch ein Gipsverband angelegt.

Dagegen erforderte die Beseitigung von doppelseitigen Plattfüßen bei einem zwölf Jahre alten Jungen eine eingehendere Behandlung. Die Füße wurden zuerst nacheinander im *Lange*=



Abb. 10.

Redresseur eingespannt und mit Schraubengurten das ganze Fußsystem gelockert und in möglichster Korrekturstellung nach vorangegangener Polsterung eingegipst. Nach vierzehn Tagen wurde dann eine Keilosteotomie beiderseits zum größten Teil aus dem Taluskopf und dem Os naviculare mit der Basis nach medial und vor allem plantarwärts vorgenommen. Außerdem wurden beiderseits die Sehnen des Muskulus tibialis post. um das Lig. talo-naviculare gerafft. Während der linke weniger verbildete Fuß bei möglichster Korrektur des Längsgewölbes in

einen gepolsterten Unterschenkelgips gelegt wurde, wurde der rechte Fuß im Distraktionsapparat in üblicher Weise mit Distraktion eingespannt. Dabei wurde Wert gelegt auf eine Steilstellung der Ferse, Verlängerung des Vorfußes, Plantarflexion- und Pronationsstellung des Vorfußes. Durch anfänglich täglich vorgenommene Korrekturen wurde der Fuß unter Einwirkung des Drahtzuges in einen Hohlfuß umgewandelt. Die Operationswunden heilten primär. Anlegen von Gehgipsverbänden.

Ähnlich lag der Fall bei einem 28 Jahre alten Mann mit doppelseitigen Plattfüßen, rechts mehr als links. Im *Lange*-Redresseur gelang mit Schrauben und Gurten die Herstellung eines normalen Längsgewölbes. In dieser Stellung war die Achillessehne verkürzt und wurde bis 70^0 Dorsalflexion gedehnt. Bei Anlegung eines gepolsterten Gipsverbandes ließ sich aber die erreichte Korrektur nicht voll erhalten. Es bestand noch ein Pes abduct. von 20^0. Die Gegend des Taluskopfes war noch prominent. Es wurde dann nach vierzehn Tagen eine Keilosteotomie aus dem Taluskopf und aus dem Os naviculare mit der Basis nach medial und plantar vorgenommen. Der Pes abduct. ließ sich jetzt ausgleichen, und ohne besondere Schwierigkeiten ein Längsgewölbe herstellen. Lagerung im Distraktionsapparat in üblicher Weise mit Distraktion. Außerdem wurde ein Draht durch die Metatarsalknochen gelegt, an den der Vorfuß plantarwärts mit einem fünf Pfund Gewicht bei geringer Abduktion gezogen wurde. So wurde auch hier eine Steilstellung der Ferse, Plantarflexions- und Pronationsstellung erreicht. Bei sehr gutem Längsgewölbe und unter guter Fersenstellung wurde dann der Fuß nach drei Wochen bei 100^0 Plantarflexion eingegipst.

Alle angeführten Fälle haben im allgemeinen die selbst manchmal zeitlich ausgedehnte Knochenlagerung ohne jede Komplikation ausgezeichnet vertragen und zeigen die Ueberlegenheit dieses Verfahrens gegenüber den bisherigen starren Lagerungsmethoden, wie Gipsverbände usw.

So wie bei orthopädischen Erkrankungen (Kontrakturen und Subluxationen) zur Korrektur der pathologischen Stellung der Drahtzug am Knochen in Form der Extension bzw. Distraktion mit Erfolg angewandt worden war, erwies sich dann auch die Anwendungsmöglichkeit der Knochenlagerung bei kleinen Kindern.

So war z. B. in der Marburger Klinik der jüngste Patient der nach dieser Methode behandelt wurde, sechs Wochen alt. Da auch in all' diesen Fällen der Drahtzug vom Knochen gut vertragen wurde, ist diese Methode entgegen der früheren Meinung selbst bei den kleinsten Kindern mit gutem Erfolg anzuwenden. Man muß dabei berücksichtigen, daß die zur Korrektur der Fehlstellung notwendigen Kräfte beim Kleinkind und Jugendlichen wesentlich geringer sind, als wir z. B. bei der Frakturbehandlung der Erwachsenen benötigen. So wurden Spitz-, Klump- und Plattfüße der verschiedensten Genese und Kombination, Kniekontrakturen mit und ohne Subluxationsstellung der Tibia, Fingerkontrakturen (einschließlich der Dupuytrenschen Kontraktur) und Hüftgelenksluxationen in Knochenlagerung mit der Drahtextension behandelt. Was die Anwendungsmöglichkeiten des Verfahrens angeht, so ist anzunehmen, daß sich diese bei weiterer praktischer Erfahrung über die Krankheitsbilder hinaus, bei denen wir sie bereits zur Anwendung gebracht haben, noch erweitern werden, und daß der technischen Kunst jedes Chirurgen oder Orthopäden hier noch ein großes Betätigungsfeld offen steht.

Schrifttum.

Klapp: Eine einfache Lagerungsvorrichtung für die unteren Extremitäten (Deutsche Zeitschrift für Chirurgie, Bd. 61, S. 227).

Klapp: Grundsätzliches zu Extension und Lagerung (Archiv für klinische Chirurgie, Bd. 167, S. 694).

Klapp und Block: Knochenbruchbehandlung mit Drahtzügen.

Klapp und Wiedhopf: Zur Behandlung der Kontrakturen (Archiv für klinische Chirurgie Bd. 173).

Boeminghaus: Zur Behandlung von Kontrakturen und Subluxationen (Der Chirurg 4. Jahrg. Heft 9).

Boehler: Die Technik der Knochenbruchbehandlung.

Braun: Die Lagerung verletzter und erkrankter Gliedmaßen.

Matti: Die Knochenbrüche und ihre Behandlung.

Steinmann: Die Nagelextension der Knochenbrüche.

Bauer: Frakturen und Luxationen.

Lebenslauf.

Ich, Ewald Heinrich Haarmann, Sohn des Metzgermeisters Ewald Haarmann und seiner Ehefrau Klara, geb. Ackermann, wurde am 19. Mai 1906 zu Witten-Ruhr geboren. Vom 6. bis zum 10. Lebensjahr besuchte ich die Volksschule und von Ostern 1916 bis Ostern 1927 das Reform-Realgymnasium in Witten, wo ich am 25 Februar 1927 die Reifeprüfung ablegte. Vom Sommer-Semester 1927 bis zum Wintersemester 1929/30 studierte ich an der Universität Marburg Medizin und bestand daselbst am 1. März 1930 die ärztliche Vorprüfung. Im Sommer-Semester 1930 studierte ich an der Universität Kiel, kehrte dann aber im Winter-Semester 1930/31 nach Marburg zurück, wo ich am 17. Februar 1933 die ärztliche Prüfung ablegte. Seit dem 1. März 1933 bin ich auf der Inneren Abteilung des Evang. Diakonissenhauses zu Witten-Ruhr als Medizinal-Praktikant tätig.

Meine akademischen Lehrer waren

in Kiel: Anschütz, Beck, Puhl, Runge, Schellong, Schittenhelm, Schröder;

in Marburg: Alverdes, Arndt, v. Auwers, Baur, Claußen, Dittler, Eimer, Freudenberg, Geßner, Göppert, Grüneisen, Grüter, Gürber, Hildebrandt, Jaeck, Jakobshagen, Kehrer, Klapp, Klewitz, Korschelt, Kretschmer, Kutscher, Meerwein, Nauck, Naujoks, Pfannenstiel, Ruete, Schenk, Schwenkenbecher, Strecker, Uffenorde, Versé, Wiedhopf.